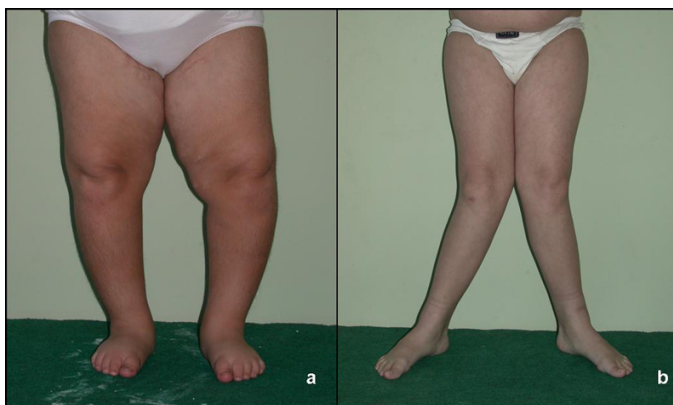


## XI./5.3. fejezet: Tengelydeformitások – genu varum, genu valgum

### XI./5.3.1. Definíció

Az alsó végtag frontális síkú tengelydeformitásai, a comb és a lábszár hossz tengelye *genu varum* esetén medial felé, *genu valgum* esetén lateral felé nyitott szöget zár be.



1. ábra: A térd frontális síkú tengelydeformitásai: (a) *genu varum* („O láb”), (b) *genu valgum* („X láb”)

### XI./5.3.2. Előfordulás

Az alsó végtag tengelyállása gyermekekben fiziológiásan is változik: az újszülöttekben és csecsemőkorban *genu varum* észlelhető, majd a végtag tengelye a járástanulás időszakára kiegyenesedik, ezt követően pedig fokozott (10 fok körüli) *genu valgum* alakul ki. Ez a tengelyállás 8-10 éves korra korigálódik, elérve a fiziológiás 5-7 fokos valgus helyzetet. A *genu varum* ritkán (főleg korai járástanulás esetén) fiziológiásan kisgyermekkorban is fennmaradhat.

### XI./5.3.3. Etiológia

Gyermekkorban patológiás tengelydeformitást okozhat: csontanyagcsere-zavar (pl. rachitis), a növekedési porc aszimmetrikus károsodása, trauma, kötőszöveti gyengeség, Blount-betegség, illetve a deformitás kompenzatorikusan is kialakulhat. 10 év felett a *genu valgum* gyakran túlsúly miatt alakul ki.

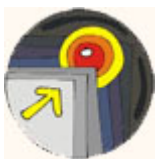### XI./5.3.4. Klinikai megjelenés

A tengelydeformitások általában kétoldaliak, *genu varum* esetén a két térd, *genu valgum* esetén a két belboka közötti távolság megnő. Panaszt csak fokozottabb deformitások okoznak.

### XI./5.3.5. Vizsgálatok

Röntgenvizsgálat patológiás kiváltó ok gyanúja, illetve nagyfokú

deformitás esetén műtéti korrekció eldöntése, progresszió detektálása céljából szükséges (AP irányú terheléses teljes végtagfelvétel előretekintő patellákkal).



### ***XI.15.3.6. Prognózis***

Genu varum esetén az alsó végtag terhelési tengelye az ízület közepétől medialis irányba kerül, a térdízület medialis fele túlterhelődik, ez korai arthrosist okozhat.

### ***XI.15.3.7. Kezelés***

#### **Konzervatív:**

az esetleges kiváltó ok kezelése elsődleges. Genu varum esetén lateralis, genu valgum esetén medialis sarokék a tengelydeformitás korrekciója céljából.

#### **Műtét:**

15 fokot meghaladó tengelydeformitás, illetve 4-5 cm-t meghaladó térdek közötti (genu varum), illetve belbokák közötti (genu valgum) távolság esetén. Nem záródott növekedési porc esetén nyolcas lemezes *temporer epiphyseodesis*, a növekedési porc záródását követően *korrekciós osteotomia*.

### ***XI.15.3.8. Irodalom***

Kötelező irodalom

Szendrői Miklós: Ortopédia 29.6. fejezet

